

Fractures du nez : diagnostic et prise en charge simplifiée

Gallucci A¹, Coulet O², Brignol L¹, Achache M², Tomasi M², Thiéry G¹

1. Service de chirurgie maxillo-faciale, stomatologie, et plastique de la face,
2. Service Otorhinolaryngologie
HIA Laveran, Marseille

Med Trop 2009 ; **69** : 549-550

RÉSUMÉ • Les fractures du nez sont des lésions très fréquentes. Leur prise en charge doit être soignée, de façon à éviter les séquelles esthétiques mais aussi fonctionnelles. Cette prise en charge reste simple et peut parfaitement être réalisée sous anesthésie locale.

MOTS-CLÉS • Fracture nasale. Prise en charge. Pays en développement.

FRACTURES OF THE NOSE: SIMPLIFIED DIAGNOSIS AND MANAGEMENT

ABSTRACT • Fracture of the nose is a frequent injury. Careful management is necessary to avoid not only cosmetic but also functional sequel. Therapeutic modalities are simple and can easily be carried out under local anesthesia.

KEY WORDS • Nasal fracture. Management. Developing countries.

Les fractures des os nasaux sont les fractures les plus fréquentes du massif facial et se rangent au 3^e rang des fractures du squelette. Leur incidence est certainement sous estimée...

L'enjeu de leur prise en charge est à la fois fonctionnel et morphologique.

Diagnostic

Le diagnostic des fractures du nez est clinique. Le bilan radiologique n'a qu'un intérêt médico-légal et dans le bilan des lésions associées.

Classiquement l'examen retrouve le CODE :

- une notion de Craquement à l'interrogatoire ;
- un Oedème de la pyramide nasale, associé éventuellement à un hématome en lunette ;
- une Déformation qui peut être : un aplatissement des os nasaux par choc frontal ; une déviation d'un côté ou de l'autre par choc latéral ;
- un Epistaxis ;
- on pourra également retrouver une douleur exquise à la palpation de la pyramide nasale avec sensation de mobilité des os nasaux. (Fig. 1)

• Correspondance : audreygallucci@yahoo.fr

• Article reçu le 27/11/2009, définitivement accepté le 5/12/2009.

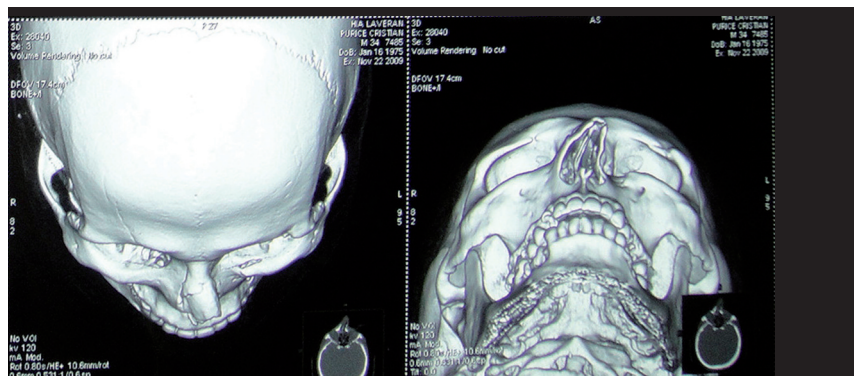


Figure 1. Enfoncement de l'os nasal gauche vers la droite. © Thiéry G.

Un examen endonasal simple ou à l'aide d'un spéculum nasal doit éliminer un hématome de cloison. Cet hématome peut entraîner une nécrose septale et nécessite une prise en charge urgente par une simple incision de quelques millimètres à la lame de bistouri.

Technique

L'indication de réduction d'une fracture des os nasaux se pose en fonction de répercussions fonctionnelles (obstruction nasale uni- ou bi-latérale) et morphologiques (déformation importante de la pyramide nasale).

Le geste de réduction est rarement réalisable de suite. L'installation de l'œdème

étant rapide, le geste est reporté entre le 3^e et le 10^e jour pour permettre une meilleure appréciation des reliefs osseux après régression de l'œdème.

Ce geste est simple et peut être mené sous anesthésie locale (Fig. 2).

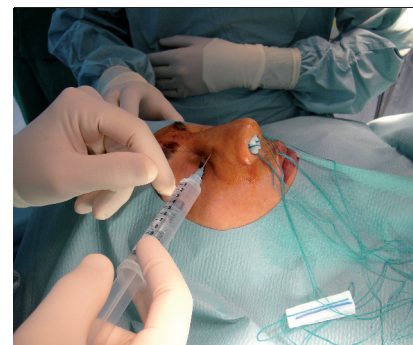

Figure 2. Méchage endonasal à la xylocaine naphthazolinée et injections latéro-nasales. © Coulet O.

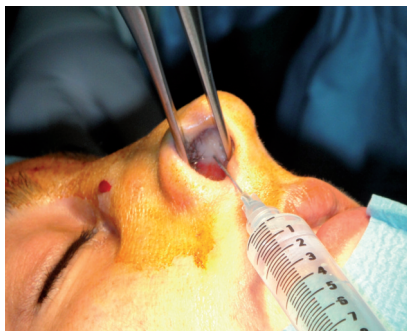

Figure 3. Injections endonasales. © Thiéry G.

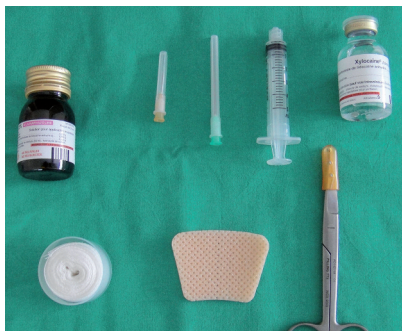

Figure 4. Matériel nécessaire à une réduction des os nasaux. © Coulet O.

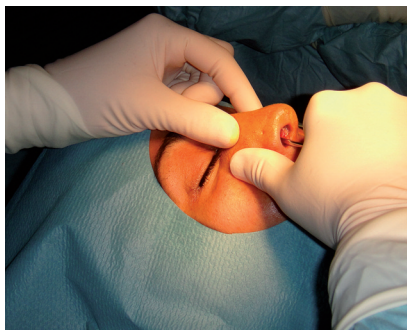

Figure 5. Réduction avec contrôle du geste par la main controlatérale. © Coulet O.

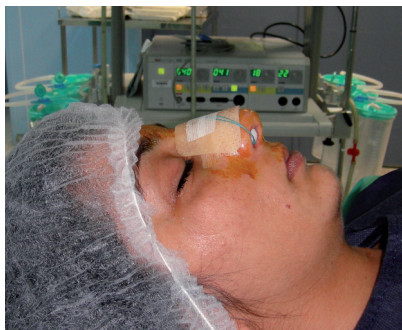

Figure 6. Contention endo et exo-nasale. © Coulet O.

L'anesthésie de la pyramide nasale consiste en :

- une anesthésie de contact par méchage des fosses nasales à la xylocaïne naphthazolinée 5% ;
- une injection de xylocaïne adrénalinée 1% :

- 2 cc en un point médian à la racine du nez, sur la ligne bi-pupillaire, au contact osseux ;

- 2 cc en deux points latéraux, sur la même ligne, toujours au contact de l'os (Fig. 3) ;

- 2 cc en deux points endonasaux : l'injection se fait à l'aide d'une aiguille

longue de type intramusculaire, sous les os nasaux et au contact de l'os (Fig. 3).

Il faudra laisser l'anesthésique agir pendant 5 à 10 minutes.

La réduction ne nécessite qu'un seul instrument qui peut être une paire de ciseaux ou une pince longue (Fig. 4). Cet instrument doit impérativement être à pointe mousse de façon à ne pas léser la muqueuse endonasale.

L'instrument est introduit dans la fosse nasale, sous l'os nasal déplacé. On réalise alors un mouvement de réduction qui tend à « ressortir » l'os nasal enfoncé, ou vers le haut ou latéralement.

La réduction est contrôlée par le pouce et l'index de la main controlatérale posés sur le nez (Fig. 5).

Les suites opératoires

La contention après réduction se fait à l'aide de bandes collantes appliquées sur le dorsum nasal et idéalement avec une attelle plâtrée ou thermoformée. Elle est associée à une contention endonasale par mèches grasses ou hémostatiques (Fig. 6).

Ces mèches sont retirées à 5 jours, une antibio prophylaxie de type Pénicilline A est préférable pendant la durée du méchage.

Le plâtre est retiré à 8 jours. La fracture est considérée comme consolidée à un mois. ■



Trois femmes de la tribu Pao, Birmanie © Ethevenin T.